فصلنامهٔ علمی-پژوهشی تحقیقات گیاهان دارویی و معطر ایران
جلد ۲٤، شمارهٔ ۲ صفحهٔ ۲٤۳-۲۳۷ (۱۳۸۷)

بررسی تأثیر عصاره زعفران بر بافت بیضه

مهرداد مدرسی*[۱]، منوچهر مصری‌پور[۲]، مهران اسدی مرغملکی[۳] و محمدکاظم همدانیان[٤]

۱- استادیار، دانشکده کشاورزی، دانشگاه آزاد اسلامی، واحد خوراسگان، ارغوانیه، اصفهان
۲- استاد، دانشکده علوم پایه پزشکی، دانشگاه آزاد اسلامی، واحد خوراسگان، ارغوانیه، اصفهان
۳- کارشناس ارشد، دانشگاه آزاد اسلامی، واحد مبارکه
٤- مربی، دانشگاه پیام نور، مرکز اصفهان
* نویسنده مسئول، پست الکترونیک: mehrdad_modaresi@hotmail.com

تاریخ دریافت: فروردین ۱۳۸۷ تاریخ اصلاح نهایی: تیر ۱۳۸۷ تاریخ پذیرش: تیر ۱۳۸۷

چکیده

با توجه به اثرهای جانبی ناخواسته برخی داروهای شیمیایی، توجه بیشتر به اثرهای احتمالی گیاهان دارویی بر عملکرد بخشهای مختلف بدن لازم است. در این میان، زعفران که دارای جایگاه خاصی در الگوی تغذیه مردم است، حائز اهمیت می‌باشد. در این تحقیق تأثیر عصاره زعفران بر سلولهای زاینده اسپرم مورد بررسی قرار گرفت. بدین منظور، چهار گروه هشت‌تایی از موشهای آزمایشگاهی کوچک نر بالغ مورد استفاده قرار گرفت. گروه کنترل (sham) نرمال سالین دریافت کردند و سه گروه دیگر سه دوز متفاوت $۲۵\ mg/kg/48h$ و $۵۰\ mg/kg/48h$ و $۱۰۰\ mg/kg/48h$ از عصاره زعفران به مدت ۲۰ روز دریافت کردند. برای تعیین تغییرات توده بافتی، وزن بیضه‌ها تعیین و ریزنگار میکروسکوپی لوله‌های اسپرم‌ساز مقایسه گردید. شمارش اسپرماتوسیت‌های اولیه به‌وسیله میکروسکوپ نوری صورت گرفت. پس از بررسی نتایج تفاوت معنی‌داری بین وزن بیضه‌ها در گروههای تجربی مشاهده نگردید. در مشاهده مقاطع عرضی لوله‌های اسپرم‌ساز تفاوت قابل توجهی در ویژگیهای بافتی هیچ یک از گروهها مشاهده نگردید. تعداد اسپرماتوسیت‌های اولیه در گروه تجربی $۱۰۰\ mg/kg/48h$ به‌صورت معنی‌داری افزایش یافت. نتایج فوق نشان می‌دهد زعفران با تأثیر بر تعداد اسپرماتوسیت‌های بیضه می‌تواند به عنوان تعدیل کننده فعالیتهای دستگاه تولید مثل جنس نر مطرح شود.

واژه‌های کلیدی: زعفران، دستگاه تولید مثل، بیضه، اسپرماتوسیت، موش کوچک آزمایشگاهی.

مقدمه

توجه به اثرهای جانبی ناخواسته برخی داروهای شیمیایی، ضرورت توجه بیشتر به اثرهای احتمالی گیاهان دارویی بر عملکرد بخشهای مختلف بدن را توجیه می‌نماید. در این میان، زعفران که دارای جایگاه خاصی در الگوی تغذیه مردم است، حائز اهمیت می‌باشد.

گیاه زعفران (*Crocus sativus* L.) دارای رایحه شیرین و مزه تلخ است و از زمانهای قدیم به‌عنوان

یک چاشنی و رنگ در غذاها و همچنین در درمان شرایط وسیعی از اختلالات همچون سرفه، نفخ شکم، اختلالات معده، بیخوابی، خونریزی مزمن رحم، اختلالات زنانگی، تب سرخ (مخملک) و اختلالات قلبی عروقی استفاده می‌شده است (Fatehi *et al.*, 2003).

ترکیبهای اصلی زعفران شامل کروسین، کروستین، پیکروکروسین و سافرانال (Abolhasani *et al.*, 2005) در جلوگیری از تحلیل نورونها و تقویت حافظه نقش دارند (Takashi *et al.*, 2004؛ Ochiai & Shimeno, 2007)، اثرهای ضد افسردگی عصاره آبی و اتانولی گلبرگهای گل زعفران در موش به اثبات رسیده است (Moshiri *et al.*, 2006). زعفران به عنوان محافظ از آسیب دیدن کروموزومها جلوگیری کرده و همچنین تعدیل کننده پراکسیداسیون چربیها و یک آنتی اکسیدان قوی و منبع سرشار ریبوفلاوین است (Lindi *et al.*, 2005؛ Premkumar *et al.*, 2003) همچنین ضد درد و ضد التهاب (Hosseinzadeh & Younesi, 2002)، ضد حمله‌های ناگهانی (صرع) و اسپاسم (Hosseinzadeh & Talebzadeh, 2005) است. اثرهای ضد سرطانی زعفران شامل مهار تشکیل تومورها (Abdullaev & Espinosa, 2004) ضد جهش (Fernandez, 2004) و مهارکننده سنتز نوکلئیک اسیدها در سلولهای بدخیم انسان به اثبات رسیده است (Abdullaev & Frenkel, 1992).

نظر به اینکه تاکنون گزارشی در رابطه با تأثیر عصاره زعفران در بافت بیضه ارائه نشده است، این تحقیق طراحی گردیده است. در این مقاله توجه به اثرهای احتمالی عصاره زعفران با غلظتهای متفاوت بر تغییرات بافتی بیضه در موش کوچک آزمایشگاهی موردتوجه قرار گرفته است.

مواد و روشها

حیوانات تجربی

در این آزمایش از موشهای کوچک آزمایشگاهی نر بالغ (۴۰-۳۰ گرم) گونه *Balb/C*، تهیه شده از مؤسسه پاستور کرج استفاده شد. نمونه‌ها به‌طور تصادفی به چهار گروه هشت‌تایی شامل گروه کنترل (sham) و گروههای تجربی یک، دو و سه تقسیم شدند. موشها در شرایط استاندارد (۲۵ ± ۱ °C)، رطوبت نسبی۵۵-۵۰ درصد و نور طبیعی) درون قفسهای پلکسی گلاس (۲۰×۳۰×۴۰ cm) چهار موش در هر قفس و همراه با دسترسی آزاد به آب و غذا نگهداری شدند.

عصاره‌گیری زعفران

مقدار ۱۰۰ میلی‌گرم پودر زعفران در ۵ c.c. محلول سرم فیزیولوژی حل شد. محلول حاصل به مدت ۲ ساعت در دمای اتاق (۲۵ درجه سانتی‌گراد) نگهداری شد. یک لوله سانتریفوژ خشک را وزن نموده و محلول حاصل را در آن ریخته و به مدت ۵ دقیقه با دور ۵۰۰۰ سانتریفوژ نمودیم. سپس محلول رویی را به‌طور کامل خارج نموده و لوله را به همراه رسوبات به مدت ۲۴ ساعت در دستگاه فور قرار داده تا کاملاً خشک شود. لوله سانتریفوژ و رسوبات خشک شده را وزن نمودیم تا وزن مقدار ماده حل نشده بدست آید و با کم نمودن از مقدار اولیه، وزن ماده حل شده محاسبه گردید. پس از محاسبه وزن ماده حل شده، حجم محلول رویی به مقداری افزایش یافت که غلظت آن ۱۰ mg/ml گردید.

آزمایشهای تجربی

تزریق عصاره در محل نگهداری نمونه‌ها، هر ۴۸ ساعت یک بار به مدت ۲۰ روز انجام شد. یک روز پس

از آخرین تزریق بعد از بیهوشی کامل نمونه‌ها با ایجاد یک برش طولی در شکم و کیسه بیضه، به وسیله پنس بیضه‌ها خارج و بافتهای اضافی آن حذف شد. سپس در هر نمونه، بیضه‌ها را با استفاده از ترازوی دیجیتال با دقت ۰/۰۰۱ گرم وزن گردید و در محلول فرمالین ۱۰ درصد قرار داده شد تا برای مراحل بعدی و تهیه مقاطع بافتی بیضه و رنگ‌آمیزی هماتوکسیلین-ائوزین آماده گردد.

مقاطع بافتی با استفاده از میکروسکوپ نوری مورد مطالعه قرار گرفت و تعداد سلولهای اسپرماتوژنیک در لوله‌های اسپرم‌ساز مورد شمارش قرار گرفت. در شمارش سلولی به‌صورت تصادفی مقاطع انتخاب گردیدند.

تجزیه و تحلیل آماری

در این مطالعه از روش مشاهده مستقیم به وسیله میکروسکوپ نوری و مقایسه میانگین تعداد اسپرماتوسیت‌های اولیه با استفاده از آنالیز واریانس یک طرفه و آزمون دانکن در سطح اطمینان بیش از ۹۵٪ استفاده شد. تفاوتها در صورتی که $P<۰/۰۵$ باشد معنی‌دار در نظر گرفته شد.

نتایج

تغییر در ویژگیهای بافتی و وزن نسبی بیضه‌ها

در مشاهده مقاطع عرضی لوله‌های اسپرم‌ساز با سطح یکسان به‌وسیله میکروسکوپ نوری و مقایسه آن با گروه کنترل، تفاوت قابل توجهی در ویژگیهای بافتی هیچ یک از گروهها مشاهده نمی‌گردد و همه گروهها از نظر ظاهری، شکل و پراکندگی لوله‌های اسپرم‌ساز طبیعی می‌باشند. (شکل ۳ و ٤). بررسی میانگین وزن بیضه‌ها در موشهای گروه کنترل و گروههای تجربی برحسب گرم و مقایسه آن در سطح اطمینان $P<۰/۰۵$ مشخص نمود که در بین میانگین گروههای تجربی و گروه کنترل تفاوت معنی‌داری مشاهده نمی‌شود. شکل ۱ نتایج این بررسی را نشان می‌دهد.

تغییر تعداد اسپرماتوسیت‌ها

شمارش اسپرماتوسیتهای اولیه در مقاطع عرضی لوله‌های اسپرم‌ساز با سطح مقطع یکسان (۱۰ مقطع در هر گروه) و بررسی تفاوت میانگین اسپرماتوسیت‌ها در گروههای تجربی و کنترل (شکل ۱ و ۲) مشخص نمود که بین میانگین تعداد اسپرماتوسیت‌های گروه تجربی ۳ (دوز تجربی $۱۰۰\ mg/kg$) و گروه کنترل، تفاوت معنی‌دار در سطح اطمینان بیش از ۹۵٪ وجود دارد. در حالی‌که سایر گروهها تفاوت معنی‌داری با گروه کنترل نداشتند. شکل ۲ نتایج این بررسی را نشان می‌دهد:

بحث

با توجه به نتایج می‌توان گفت با تأثیر ترکیبهای موجود در کلاله زعفران به عنوان محرک تولید هورمونهای FSH، LH و تستوسترون (Modaresi *et al.*, 2008) امکان تکثیر سلولهای اپی‌تلیال لوله‌های اسپرم‌ساز و افزایش فعالیت سلولهای لیدیگ فراهم گردیده و به این ترتیب باعث افزایش معنی‌دار در میزان اسپرماتوسیت‌ها و اسپرماتوژنز می‌گردد. البته عصاره زعفران می‌توصورت مستقیم نیز بر فرایندهای استروئیدوژنز سلولهای لیدیگ و اسپرماتوژنز تأثیر بگذارد. براساس تئوری رادیکالهای آزاد (Lindi *et al.*, 2005)، عدم تعادل میان پرواکسیدانتها و

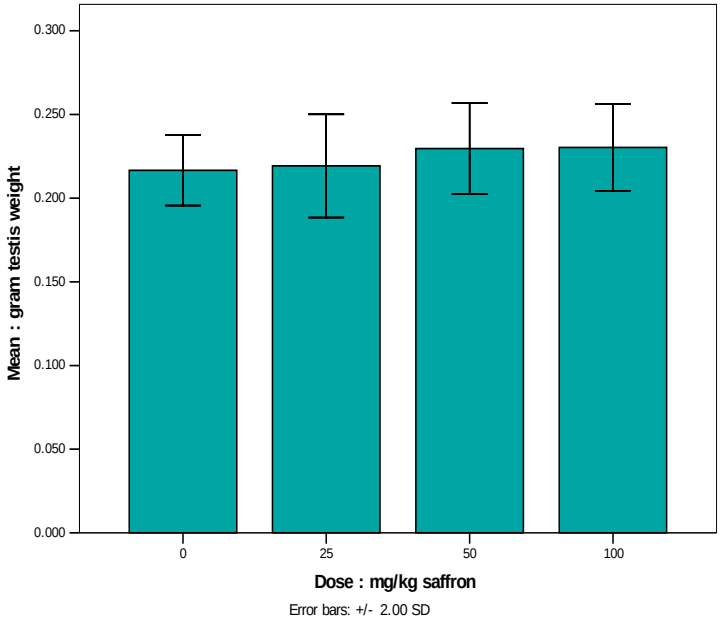

شکل ۱- تأثیر عصاره زعفران بر وزن بیضه‌ها

مقادیر بر حسب میانگین±SD بیان شده است.

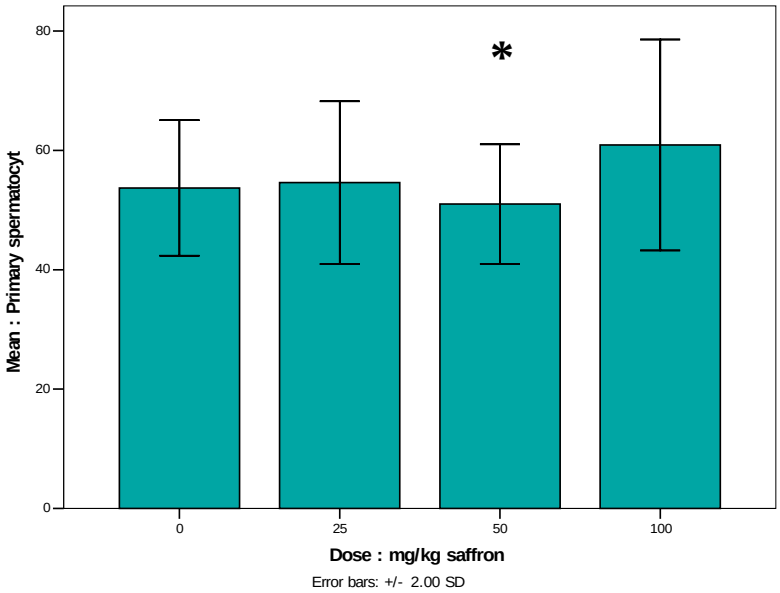

شکل ۲- تأثیر عصاره زعفران بر میانگین تعداد اسپرماتوسیت‌ها

مقادیر برحسب میانگین±SD بیان شده است.

* : تفاوت معنی‌دار ($P<0.05$)

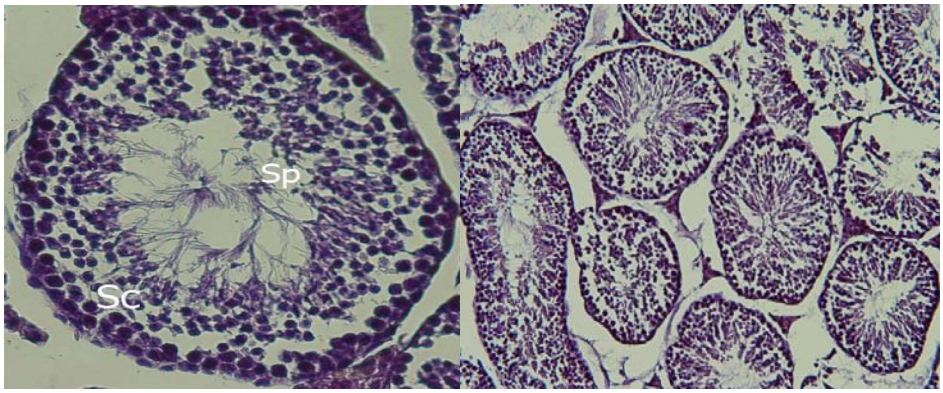

شکل ۳- فتومیکروگراف برش عرضی لوله‌های اسپرم‌ساز گروه تجربی ۳ (۱۰۰ mg/kg)

(Sc = spermatocyte, Sp = spermatozoid)

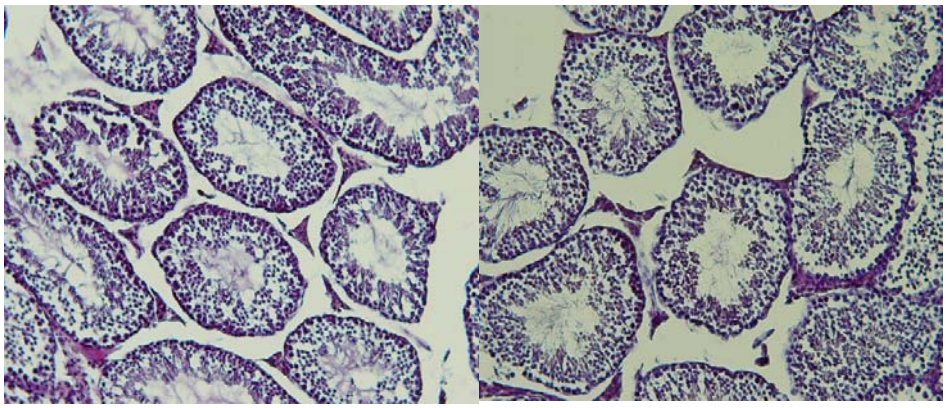

شکل٤- فتومیکروگراف برش عرضی لوله‌های اسپرم‌ساز گروه کنترل

آنتی‌اکسیدانها نهایتاً موجب صدمات اکسیداتیو در فرایندهای سلولی و کاهش استروئیدوژنز در سلولهای لیدیگ می‌گردد (Lindi *et al.*, 2005). براساساند به گزارش Premkumar و همکاران (۲۰۰۳)، زعفران به واسطه ترکیبهای کاروتنوئیدی خود باعث تنظیم فعالیت پراکسیدازی لیپیدها، آنتی اکسیدانها و سم‌زدایی می‌گردد. همچنین Takashi و همکاران (۲۰۰٤) گزارش کرده‌اند کروسینهای زعفران با افزایش غیرمستقیم بیان m- RNA آنزیم، گاما گلوتامیل سیستئینیل سنتتاز (GCS-γ) میزان گلوتاتیون احیا شده درون سلول را افزایش می‌دهند که در تنظیم فعالیت پراکسیدازی لیپیدها و آنتی اکسیدانها نقش مؤثری دارد. زعفران با تقویت سیستم دفاع آنتی‌اکسیدانی علاوه بر اینکه موجب کاهش استرسهای اکسیداتیو می‌گردد، می‌تواند بر افزایش طول عمر اسپرماتوزئیدها و تعداد اسپرماتوزئیدهای زنده نیز تأثیر داشته باشد (Cao *et al.*, 2004).

نتایج بدست آمده در این تحقیق همچنین تأیید کننده شهرت زعفران در طب سنتی به‌عنوان یک داروی تقویت کننده نیروی جنسی می‌باشد (Abdullaev, *et al.*, 2003). براساس این نتایج، عصاره زعفران می‌تواند موجب تعدیل فعالیتهای تولید مثلی جنس نر در موش کوچک آزمایشگاهی گردد. به نظر می‌رسد غلظت

$mg/kg/48h$ ۱۰۰ بیشترین تأثیر را در ایـن زمینـه دارد. به هر حال، تحقیقات بیشتری مورد نیاز است تا مکانیسـم (های) این تأثیر عصاره زعفران روشن گردد.

منابع مورد استفاده

- Abdullaev, F.I., Caballero Ortega, H., Riveron Negrette, L., Pereda Miranda, R., Hernandez, J.M. and Perez Lopez, J., 2003. Use of in vitro assays to assess the potential genotoxic and cytotoxic effects of saffron (*Crocus sativus* L.). Toxicology in Vitro, 17: 731-736**.**
- Abdullaev, F.I. and Espinosa, J.J., 2004. Biomedical properties of saffron and its potential use in cancer therapy and chemoprevention trials. Cancer Detection and Prevention, 28: 426-432.
- Abdullaev, F.I. and Frenkel, G.D., 1992. Effect of saffron on cell colony formation and cellular nucleic acid and protein synthesis. Biofactors, 3: 201-204.
- Abolhasani, A., Bathaie, S.Z., Yavari, I., Moosavi-movahedi, A.A. and Ghaffari, M., 2005. Separation and Purification of Some Components of Iranian Saffron. Asian Journal of Chemistry, 17(2): 727-729.
- Cao, L.C., Leers-Sucheta, S. and Azhar, S., 2004. Aging alters the functional expression of enzymatic and non-enzymatic anti-oxidant defense systems in testicular rat Leydig cells**.** The Journal of Steroid Biochemistry and Molecular Biology, 88: 61-67.
- Fatehi, M., Rashidabady, T. and Fatehi-Hassanabad, Z., 2003. Effects of *Crocus sativus* petals'extract on rat blood pressure and on responses induced by electrical field stimulation in the rat isolated vas deferens and guinea-pig ileum. Journal of Ethnopharmacology, 84: 199-203.
- Fernandez, J.A., 2004. Biology, biotechnology and biomedicine of saffron. Recent Research and Development in Plant Science, 2: 127-159.
- Hosseinzadeh, H. and Talebzadeh, F., 2005. Anticonvulsant evaluation of safranal and crocin from *Crocus sativus* L. in mice. Fitoterapia, 76: 722-724.
- Hosseinzadeh, H. and Younesi, H.M., 2002. Antinociceptive and anti-inflammatory effects of *Crocus sativus* L. stigma andpetal extracts in mice. BMC Pharmacology, 2: 147-155.
- Lindi, L., Haolin, C., Michael, A., Trush, M.D., Show, M., Anway, D. and Barry Zirkin, R., 2005. Aging and the Brown Norway Rat Leydig Cell Antioxidant Defense System. Journal of Andrology, 22: 32-37.
- Modaresi, M., Messripour, M., Nazem, H. and Asadi, M., 2008. Effect of Saffron Extract on Pituitary-testis Axis in Mice. International Journal of Health Science, 1(1): 7-8.
- Moshiri, E., Akhondzadehbasti, A., Noorbala, A.A., Jamshidi, A.H. and Abbasi, S.H., 2006. *Crocus sativus* L. (petal) in the treatment of mild-to-moderate depression: A double-blind, randomized and placebo-controlled trial. Phytomedicine, 13: 607-611.
- Ochiai, T. and Shimeno, H., 2007. Protective effects of carotenoids from saffron on neuronal injury invitro and invivo. Biochimica et Biophysica Acta, 1770: 578-584.
- Premkumar, K., Abraham, S.K., Santhiya, S.T. and Ramesh, A., 2003. Protective effects of saffron (*Crocus sativus* L.) on genotoxin-induced oxidative stress in Swiss albini mice. Phytotherapy Research, 17(6): 614-617.
- Takashi, O., Shinji, S., Shigekazu, O., Hiroyuki, T., Yukihiro, Sh. and Hiroshi, Sh., 2004. *Crocin* prevent the death of PC-12 cells through sphingo myelinase-ceramide signaling by increasing glutathione synthesis. Neurochemistry International, 44: 321-330.

The effect of Saffron extract on testis tissue

M. Modaresi[*1], M. Messripoor[1], M. Asadi Morghmaleki[2] and M.K. Hamadanian[3]

1- Islamic Azad University, Khorasgan Unit, Esfahan, Iran
2- Islamic Azad University, Mobarake Unit
3- Payam-e noor University, Esfahan Center, Iran
* Corresponding Author, E-mail: mehrdad_modaresi@hotmail.com

Recieved: March 2008 Revised: July 2008 Accepted: July 2008

Abstract

It is desirable to use of point out to herbal components to avoid undesirable effects of chemical drugs. Saffron is used widespread as food colorant, flavor and reputes in folk medicine as a drug. Recent studies have revealed that components of saffron may have a number of physiological effects on different organs of body. The aim of the present study was to clarify the efficacy of saffron on the histological properties of testis in mice. Four groups, including eight adult male Balb/C mice weighing 30 ± 5g were used in this study. Saffron extract in doses of 25, 50 and 100 $mg/kg/48h$ were injected intraperitoneally for 20 days to the experimental groups. Control group received normal saline as placebo. Histological properties as seminiferous tubules scattering, testis weight and the number of primary spermatocytes, were compared with the placebo controlled group. The number of primary spermatocytes increased significantly compared to with placebo but no significant differences were observed in histological properties and testis weight between experimental groups and placebo controlled group. The results of this study indicate that saffron extract can modify the reproduction activities in male mice.

Key words: Saffron, reproductive system, testis, spermatocyte, mice.