magiran.com

مطالعه آسیب شناسی تجربی باکتری استرپتوکوکوس در قزل‌آلای رنگین کمان (*Oncorhynchus mykiss*)

مهدی سلطانی[(۱)*]؛ فیروز فدایی‌فرد[(۲)]؛ عیسی شریف‌پور[(۳)] و اشکان زرگر[(٤)]

msoltani@ut.ac.ir

۱ و ٤ - دانشکده دامپزشکی دانشگاه تهران، تهران صندوق پستی: ٦٤٣٣-١٤١٥٥

۲ - دانشکده دامپزشکی دانشگاه آزاد اسلامی واحد شهرکرد، صندوق پستی: ١٦٦

۳ - موسسه تحقیقات شیلات ایران، تهران صندوق پستی: ٦١١٦-١٤١٥٥

تاریخ دریافت: تیر ۱۳۸٦ تاریخ پذیرش: آذر ۱۳۸۷

چکیده

به منظور بررسی آسیب‌شناسی تجربی جدایه استرپتوکوکوس در ماهیان قزل‌آلای رنگین کمان پرورشی به روشهای حمام و تزریق داخل صفاقی از تعداد ۲۸۸ ماهی با دامنه وزنی ۱۸ تا ۲۰ گرمی استفاده شد. بیماریزایی تجربی در شرایط ایزوله و در حوضچه‌های هزار لیتری و با استفاده از آب چاه با کیفیت قابل قبول برای این گونه ماهی و در دمای ۱۸ تا ۱۹ درجه سانتیگراد انجام گرفت. در هر یک از دو روش مذکور از گروههای ششگانه ماهیان (هر گروه شامل ۱۲ ماهی) استفاده گردید. غلظت باکتری برای تیمارهای روش تزریقی شامل $1/5\times10^{3}$، $1/5\times10^{4}$، $1/5\times10^{5}$، $1/5\times10^{6}$، $1/5\times10^{7}$ و $1/5\times10^{8}$ سلول به ازاء هر ماهی و در روش حمام شامل $1/5\times10^{3}$، $1/5\times10^{4}$، $1/5\times10^{5}$، $1/5\times10^{6}$، $1/5\times10^{7}$ و $1/5\times10^{8}$ سلول به ازاء هر میلی‌لیتر آب به مدت یک ساعت حمام باکتریایی همراه با هواده بود. برای روشهای فوق گروههای کنترل نیز لحاظ شد. نتایج حاصله بیانگر عدم تلفات و عدم بروز علائم آسیب‌شناسی میکروسکوپیک برای تیمارهای روش حمام بود در حالیکه در روش تزریقی پس از ۲۴ ساعت از شروع آزمایش تلفات شروع و میزان LD_{50} پس از ۷۲ ساعت در غلظت $1/5\times10^{8}$ سلول به ازاء هر ماهی بدست آمد. از نظر بالینی علائمی از جمله بیرون‌زدگی چشم، بیرون‌زدگی مخرج، تورم شکم، تیرگی پوست و کاهش اشتها مشاهده گردید که در تیمارهای غلظتهای بالاتر شدیدتر بود. پرخونی و نکروز کانونی بافت کبد، پرخونی و خونریزی و خیز مننژ، خونریزی در بین لایه‌های سلولی استوانه‌ای و مخروطی شبکیه چشم، اتساع کپسول بومن همراه با افزایش مراکز ملانوماکروفاژی و دژنرسانس توبولهای ادراری کلیه، هایپرپلازی رشته‌های ثانویه آبشش، پرخونی و خونریزی در الیپسوئیدهای طحالی همراه با افزایش مراکز ملانوماکروفاژی و نیز پرخونی در پریکارد قلب از جمله ضایعات میکروسکوپیک قابل مشاهده در تیمارهای روش تزریقی بود.

لغات کلیدی: استرپتوکوکوس، قزل‌آلای رنگین کمان، بیماریزایی تجربی، آسیب شناسی

---

* نویسندهٔ مسئول

magiran.com

مقدمه

استرپتوکوکوسها باکتریهای گرم مثبت تخم‌مرغی یا کروی شکل با ضخامت کمتر از ۲ میکرون می‌باشند که در محیطهای مایع بصورت دوتایی یا زنجیره‌ای دیده می‌شوند (Kusuda & Salati, 1999). اولین بار در سال ۱۹۵۷ سپتی سمی استرپتوکوکال از قزل‌آلای رنگین کمان پرورشی در ژاپن و اندکی بعد در سال ۱۹۶۶ دو همه‌گیری از عفونتهای استرپتوکوکی در ماهی شاینر طلائی گزارش گردید (Robinson & Meyer, 1966). پس از آن در سال ۱۹۷۲ گونه‌ای از استرپتوکوکوس در بیش از ۵۰ درصد ماهیان از یک همه‌گیری در مصب خلیج‌های واقع در فلوریدا و سواحل خلیج آلاباما مکزیکو در ایالات متحده آمریکا جداسازی گردید (Austin & Austin, 2007). از آن پس بیماری به هر دو صورت انفرادی و همه‌گیری در ماهیان پرورشی آب شیرین و شور بسیاری از مناطق دنیا اتفاق افتاده است، بالاخص در ژاپن از سال ۱۹۷۴ به بعد استرپتوکوکوزیس از جمله عوامل خسارت جدی اقتصادی در ماهی گیش دم زرد پرورشی (*Seriola quinqueradiata*) بوده است (Kusuda, & Salati 1999).

در ژاپن لاکتوکوکوس گارویه در آب دریا و لجن‌های اطراف مزارع ماهی در طول سال وجود دارد اما تعداد باکتریها در ماههای تابستان در آب دریا قدری بیشتر از لجن زارها بوده و برعکس در خلال پاییز و زمستان از لجن‌زارها بهتر قابل جداسازی می‌باشد. شواهد نشان می‌دهد که غذای آلوده ممکن است منبع مهمی از عفونتهای استرپتوکوکوسی برای ماهیان پرورشی باشد. همچنین ماهیانی که از همه‌گیریهای بیماری زنده مانده‌اند بعنوان مخازن عفونت می‌توانند بقیه ماهیان را مورد تهدید قرار دهند. باکتری استرپتوکوکوس از انواع ماهیان آب شیرین و دریایی جداسازی شده است و انتقال آن بصورت افقی و تماس مستقیم از ماهی مبتلا یا غذای آلوده صورت می‌گیرد (Roberts, 2001). معمولا" عفونتهای ناشی از همه‌گیری‌های استرپتوکوکوزیس با عامل استرپتوکوکوس اینیایی، لاکتوکوکوس گارویه در ماهیان آب شیرین مانند قزل‌آلای رنگین کمان، آیو و تیلاپیا زمانی اتفاق می‌افتد که درجه حرارت آب از ۲۰ درجه سانتیگراد تجاوز نماید (Austin & Austin, 2007).

مطالعات متعددی درخصوص بیماریزایی، شناسایی، جداسازی و اپیدمیولوژی بیماری از مزارع تکثیر و پرورش قزل‌آلای کشور انجام گرفته است که از آن جمله می‌توان به مطالعات اخلاقی و کشاورز (۱۳۸۱)، سلطانی و نیک‌بخت، (۱۳۸۶)، سلطانی و همکاران (۱۳۸۶)؛ Soltani *et al.*, 2005 و Soltani *et al.*, 2008 اشاره نمود. حاصل این مطالعات بیانگر گسترش بیماری در مزارع قزل‌آلای کشور بوده و تاکنون موجب خسارات زیادی بر این صنعت گردیده است. بعلاوه در این مطالعات گونه‌های عمده درگیر در بروز بیماری استرپتوکوکوزیس در مزارع قزل‌آلای ایران نیز شناسایی و معرفی شده‌اند که عبارتند از استرپتوکوکوس اینیایی (Soltai *et al.*, 2005) و لاکتوکوکوس گارویه (Soltani *et al.*, 2008). اگرچه وضعیت آسیب‌شناسی حاصل از برخی جدایه‌های این باکتریها توسط Soltani و همکاران در سال ۲۰۰۵ و اخلاقی و کشاورز در سال ۱۳۸۱ بیان شده اما به لحاظ تنوع جدایه‌ای در بروز بیماری مطالعات بیشتری مورد نیاز است. لذا هدف از این مطالعه بررسی آسیب‌شناسی تجربی گونه استرپتوکوکوس جدا شده از ماهی قزل‌آلا در یکی از مراکز تکثیر و پرورش می‌باشد.

مواد و روش کار

از تعداد ۲۸۸ ماهی قزل‌آلای ۱۸ تا ۲۰ گرمی تهیه شده از یکی از مراکز تکثیر قزل‌آلا واقع در استان چهار محال و بختیاری استفاده شد. ماهیان بوسیله کیسه‌های پلاستیکی حاوی هواده به سالن تحقیقاتی ایزوله منتقل و به مدت ۲ هفته در شرایط جدید سازگاری داده شدند. میزان تغذیه روزانه ۳ درصد وزن بدن و طی این دو هفته نسبت به حذف تلفات یا ماهیان ضعیف احتمالی اقدام گردید.

آب مورد استفاده برای این مطالعه شامل آب چاه با درجه حرارت ۱۸ تا ۱۹ درجه سانتیگراد، pH ۷/۷ و میزان آمونیاک و نیتریت بترتیب کمتر از ۰/۰۱ و ۰/۱ میلی‌گرم در لیتر بود. بعلاوه میزان اکسیژن آب به کمک هواده بالای ۷ میلی‌گرم در لیتر ثابت نگه داشته شد.

از جدایه استرپتوکوکوس بدست آمده از تلفات قزل‌آلا در یکی از مزارع تکثیر و پرورش قزل‌آلای کشور واقع در استان چهار محال و بختیاری استفاده شد. جدایه مذکور پس از جداسازی از بافت کلیه و شناسایی خواص فنوتیپی، بعنوان گونه احتمالی استرپتوکوکوس اینیایی لیوفیلیزه و در کلکسیون بخش میکروبیولوژی آبزیان گروه بهداشت و بیماریهای آبزیان دانشکده دامپزشکی دانشگاه تهران نگهداری شد. لذا برای این مطالعه ابتدا از آمپول لیوفیلیزه باکتری روی محیط ژلوز خون در ۲۵ درجه سانتیگراد کشت داده شد. قابل ذکر است که این جدایه قبل از لیوفیلیزه شدن به تعداد ۱۰ بار بر روی محیطهای کشت پاساژ داده شده بود.

magiran.com

از پرگنه‌های رشد یافته روی ژلوز خون به مدت ۷۲ ساعت در دمای ۲۵ درجه سانتیگراد سوسپانسیون باکتریایی در سرم فیزیولوژی در (۰/۹ درصد) استریل تهیه و سپس نسبت به تهیه رقتهای ۳×۱۰^{۳}، ۳×۱۰^{۴}، ۳×۱۰^{۵}، ۳×۱۰^{۶}، ۳×۱۰^{۷} و ۳×۱۰^{۸} سلول باکتری به ازاء هر میلیمتر و به روش جذب نوری اقدام گردید. برای ایجاد بیماریزایی از گروههای ۱۲ تایی ماهی قزل‌آلا در ۶ گروه استفاده شد.

در روش تزریق داخل صفاقی به هر یک از ماهیان موجود در گروههای ششگانه مذکور میزان ۰/۵ میلی‌لیتر از هر یک از رقتهای فوق‌الذکر تزریق گردید بطوریکه تیمارهای مذکور شامل $۱/۵\times۱۰^{۳}$، $۱/۵\times۱۰^{۴}$، $۱/۵\times۱۰^{۵}$، $۱/۵\times۱۰^{۶}$، $۱/۵\times۱۰^{۷}$ و $۱/۵\times۱۰^{۸}$ سلول باکتری به ازاء هر ماهی در هر تیمار مربوطه بود. قبل از تزریق نسبت به بیهوش کردن ماهیان با اسانس گل میخک (۱۰۰ میلی‌گرم در لیتر) اقدام گردید.

در روش حمام نیز به ۶ گروه ۱۲ تایی از ماهیان از رقتهای $۱/۵\times۱۰^{۳}$، $۱/۵\times۱۰^{۴}$، $۱/۵\times۱۰^{۵}$، $۱/۵\times۱۰^{۶}$، $۱/۵\times۱۰^{۷}$ و $۱/۵\times۱۰^{۸}$ سلول به ازاء هر میلیمتر آب حاوی ماهیان اضافه و به مدت یک ساعت حمام باکتریایی در شرایط آب ثابت و همراه هوادهی کافی داده شد و پس از آن نسبت به برقراری جریان آب و تعویض سریع آن اقدام گردید. برای گروههای شاهد نیز از تزریق سرم فیزیولوژی استریل به میزان ۰/۵ میلی‌لیتر به ازاء هر ماهی استفاده شد. تلفات ۶ ساعت اولیه در گروههای تزریق حذف گردید.

پس از بررسی علائم ظاهری و کشت از ماهیان تلف شده، مقداری از بافتهای کبد، کلیه، طحال، آبشش، مغز و چشم از ماهیان در حال تلف شدن به فرمالین ۱۰ درصد منتقل و برای تهیه مقاطع بافتی به روش استاندارد بافت شناسی اقدام و پس از تهیه مقاطع ۵ میکرونی و رنگ‌آمیزی ائوزین و هماتوکسیلین نسبت به مطالعه آنها با میکروسکوپ نوری اقدام شد. اضافه می‌نماید بافتهایی مورد استفاده قرار گرفتند که نتایج کشت باکتریایی از آنها منجر به جداسازی پرگنه‌های خالص کوکسی‌های گرم مثبت شده بود.

نتایج

از نظر بالینی ماهیانی که در معرض حمام باکتریایی قرار گرفتند بجز کاهش اشتها علائم خاصی پس از حمام از خود نشان ندادند و تا ۲ هفته پس از آزمایش نیز هیچگونه تلفاتی در برنداشتند درحالیکه در ماهیان گروه تزریق داخل صفاقی علائمی مانند کاهش اشتها، تیرگی پوست، کاهش تحرک، تیره شدن اطراف چشم همراه با بیرون‌زدگی چشم قابل مشاهده بود که در تیمارهای با غلظت بالاتر این آثار برجسته‌تر بود. میزان تلفات در این تیمارها پس از ۲۴ ساعت شروع شد بطوری که میزان LD_{50} ۷۲ ساعته در غلظت $۱/۵\times۱۰^{۸}$ سلول به ازاء هر ماهی محاسبه گردید.

به رغم عدم وجود تلفات در تیمارهای حمام، نسبت به تهیه مقاطع بافتی اقدام که در مطالعات میکروسکوپی ضایعات خاصی در اندامهای نمونه‌برداری شده مشاهده نگردید.

ضایعات وارده بر سیستم عصبی مرکزی ماهیان مبتلا شامل پرخونی عروق مغزی، پرخونی، خونریزی و خیز در مننژ بود (شکل ۱). در مقاطع بافت کبد نکروز کانونی، پرخونی عروق، اتساع و پرخونی سینوزوئیدهای کبدی و دژنرسانس هپاتوسیت‌ها قابل مشاهده بود (شکل ۲). در روش تزریقی با افزایش غلظت باکتری میزان شدت این ضایعات نیز بیشتر بود. ضایعات وارده بر بافت کلیه شامل نکروز بافت بینابینی و توبولهای کلیوی همراه با اتساع کپسول بومن، افزایش مراکز ملانوماکروفاژ، دژنرسانس لوله‌های ادراری و نفوذ سلولهای التهابی در فضای بافت بینابینی کلیه بود (شکل ۳). در مقاطع بدست آمده از چشم علائمی مانند خونریزی در بین لایه‌های سلولی استوانه‌ای و مخروطی شبکیه چشم قابل مشاهده بود (شکل ۴). در مقاطع تهیه شده از بافت طحال، پرخونی الیپسوئیدها همراه با نکروز دیواره آنها قابل مشاهده بود (شکل ۵). جدا شدن غشاء پایه و تورم آن در رشته‌های ثانویه همراه با نکروز سلولهای آبششی و پرخونی، نفوذ لنفوسیتها، چماقی شدن رشته‌های ثانویه و هایپرپلازی در محل اتصال رشته‌های اولیه و ثانویه نیز در آبشش قابل مشاهده بود (اشکال ۶ و ۷). در مقاطع بدست آمده از قلب پر خونی شدید در پریکارد دیده شد (شکل ۸).

magiran.com

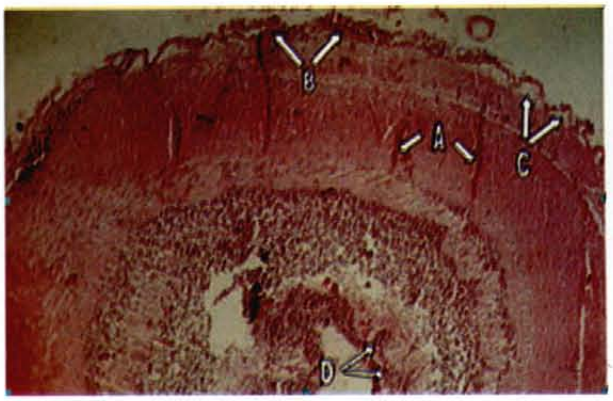

شکل ۱: پر خونی عروق مغزی (A)، پرخونی و خونریزی منتژ (B)، خیز منتژ (C) و پرخونی عروق ناحیه پلی مورفیک (D) (H&E ×۱۰۰)

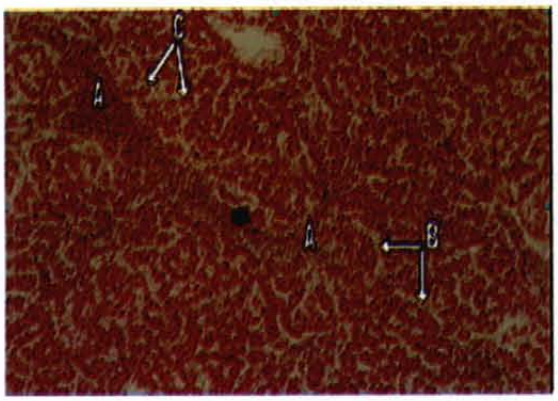

شکل ۲: پرخونی عروق (A) اتساع و پرخونی سینوزوئیدها (B) به همراه دژنرسانس سلولهای کبدی (C) (H&E ×٤۰۰)

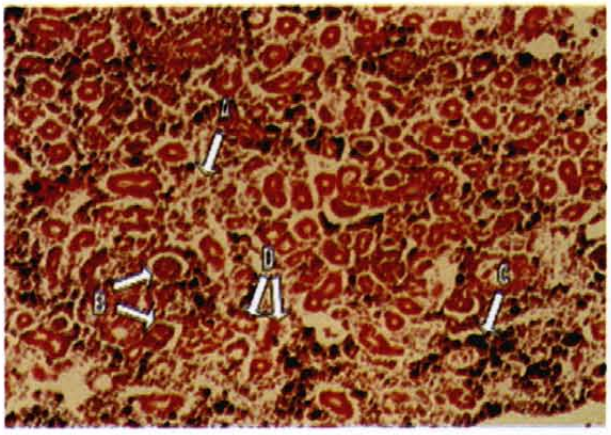

شکل ۳: نکروز بافت بینابینی (A)، اتساع کپسول بومن (B)، افزایش ملانوماکروفاژها (C) و دژنرسانس و نکروز لوله‌های ادراری (D) دربافت کلیه (H&E ×۷۰)

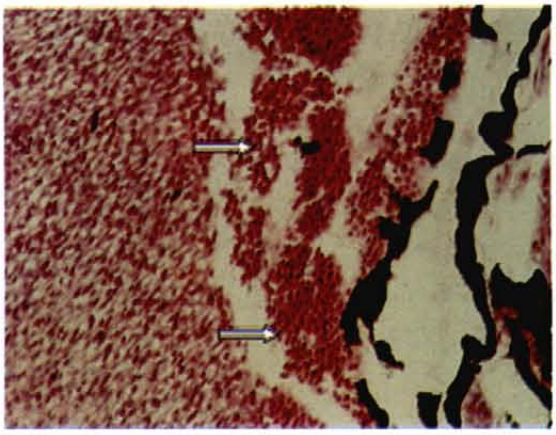

شکل ٤ : خونریزی بین لایه‌های سلولی استوانه‌ای و مخروطی شبکیه چشم (پیکان ها) (H&E ×۷۰)

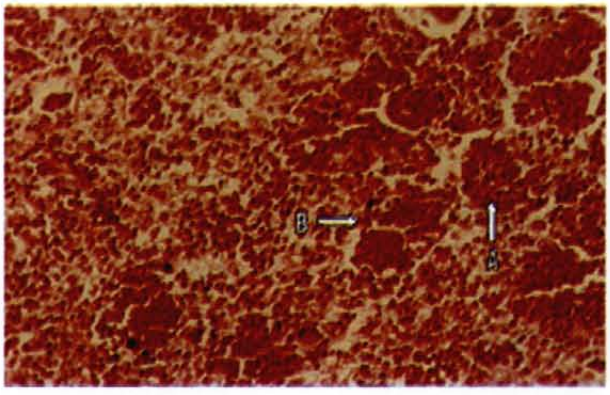

شکل ٥ : پرخونی (A) و نکروز دیواره الیپسوئیدهای طحال (B) (H&E ×۲۰۰)

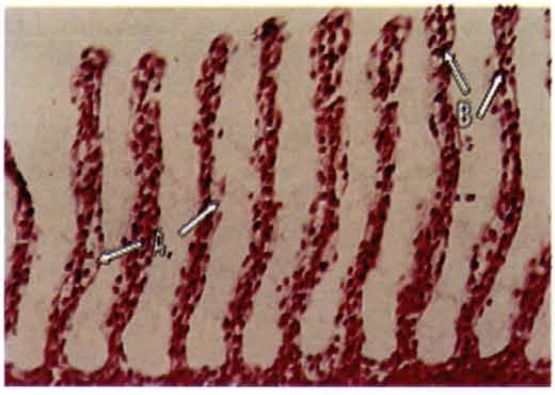

شکل ٦ : تورم و جداشدن لایه پایه (A) و نفوذ لنفوسیتها (B) در رشته‌های ثانویه آبشش (H&E ×۲٥۲)

magiran.com

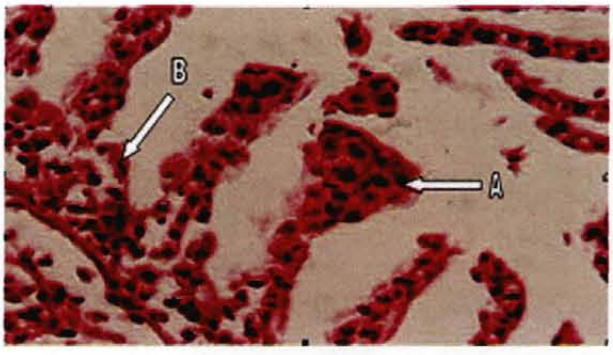

شکل ۷ : چماقی شدن رشته‌های ثانویه (A) و شروع هایپرپلازی در محل اتصال رشته‌های اولیه و ثانویه آبششی (B) (H&E ×۵۰۰)

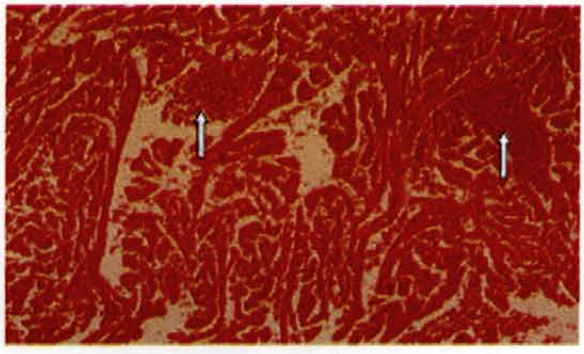

شکل ۸: پرخونی شدید در پریکارد قلب (پیکان‌ها) (H&E ×۷۰)

بحث

استرپتوکوکوزیس یکی از بیماریهای مهم باکتریایی ماهیان بشمار می‌رود که تاکنون تعداد محدودی از گونه‌های باکتریایی متعلق به جنسهای استرپتوکوکوس، انتروکوکوس و لاکتوکوکوس که در بروز بیماری دخالت دارند، شناخته شده‌اند (Kusuda & Salati, 1999) از جمله این گونه‌ها می‌توان به استرپتوکوکوس اینیایی (استرپتوکوکوس شیلویی) ، لاکتوکوکوس گارویه، انتروکوکوس سریولیسیدا، استرپتوکوکوس دیفسیلی، استرپتوکوکوس پارایوبریس، لاکتوکوکوس پیسیوم، واگوکوکوس سالمونیناروم، استرپتوکوکوس آگالاکتیه، استرپتوکوکوس لاکتیس، استرپتوکوکوس دیس آگالاکتیه، استرپتوکوکوس میلری و استرپتوکوکوس پیوژن اشاره نمود (Austin & Austin, 2007). اگر چه گزارشاتی دال بر نقش بیماریزایی همه این گونه‌های استرپتوکوکوس در ماهیان وجود دارد اما بیشترین موارد بروز بیماری ناشی از گونه‌های اینیایی و گارویه در ماهیان آبهای شور و شیرین می‌باشد (Romalde *et al.*, 1999). بسته به گونه ماهی درگیر، درجه حرارت آب، راه انتقال، گونه باکتری درگیر و بیماریزایی، میزان ضایعات بافتی می‌تواند متفاوت باشد بطوریکه شامل جراحات خفیف و دژنراسیون سلولها تا نکروز و تخریب وسیع بافتهای حیاتی مانند کلیه، کبد، طحال، قلب، مغز و چشم می‌باشد. شرایط استرس بویژه موجب تشدید بیماری و بروز تلفات در مدت کوتاهی پس از ورود عامل بیماریزا به بدن می‌شود (Kang *et al.*, 2004). مطالعات مختلفی روی بیماریزایی تجربی و آسیب‌شناسی بیماری توسط افراد متعددی انجام گرفته است که بسته به شرایط فوق‌الذکر نتایج متفاوتی نیز داشته است (Muzquiz *et al.*, 1999; Roberts, 2001; Soltani *et al.*, 2005; Kang *et al.*, 2004). با توجه به نتایج بدست آمده در این مطالعه متعاقب تزریق داخل صفاقی جدایه استرپتوکوکوس در غلظتهای مختلف، تلفات از ۲۴ ساعت پس از تزریق شروع و بتدریج افزایش یافت که همراه با بروز علائم درمانگاهی خارجی و داخلی بوده است، بطوریکه میزان LD_{50} ۷۲ ساعت در غلظت $1/5 \times 10^{8}$ سلول باکتری در هر ماهی محاسبه گردید.

نتایج حاصله از این مطالعه نشان از حدت جدایه استرپتوکوکوس در بیماریزایی ماهی قزل‌آلای رنگین کمان دارد، بویژه اگر باکتری مستقیما" در معرض بافتهای خونساز ماهی قرار گیرد. بعبارتی این مطالعه نشان داد که این جدایه استرپتوکوکوس در روش تزریقی قادر است در فواصل زمانی کوتاهی منجر به بروز تلفات شدید در قزل‌آلا شود. از آنجائیکه در شرایط پرورشی پرهیز از عوامل استرس‌زا بویژه جراحات باله‌ای، پوستی و آبششی که ناشی از دستکاریهای غیرضروری، افزایش تراکم و سایر عوامل محیطی، انگلی، قارچها و باکتریهای ثانویه می‌باشد، مشکل است ولی به هر حال مسیر نفوذ باکتری و ورود آن به جریان خون و در نتیجه بافتهای خونساز فراهم می‌شود و در چنین شرایطی ممکن است بیماری به فرم تحت حاد یا مزمن با تلفات متفاوت بروز نماید. بعلاوه نتایج این مطالعه نشان داد که چنانچه ماهیان در معرض باکتری (روش حمام) قرار گیرند تا زمانی که دچار استرس نشوند یا فاقد ضایعات جلدی باشند احتمال درگیر شدن با بیماری در آنها کمتر می‌شود زیرا در روش حمام تا ۲ هفته پس از آزمایش تلفاتی رخ نداد.

magiran.com

همچنین طی مطالعه‌ای که توسط Romalde و همکاران در سالهای ۱۹۹۶ و ۱۹۹۹ بر روی ارزیابی بیماریزایی چند گونه ماهی (توربوت، آزاد، قزل‌آلا و سیم دریایی) در نتیجه تزریق داخل صفاقی انتروکوکوس انجام دادند به دوز کشندگی ۵۰ درصد در 10^4 سلول در هر گرم ماهی دست پیدا کردند. منتهی در بین چهار گونه ماهی مورد آزمایش ماهی توربوت از حساسیت بالایی در بیماریزایی این باکتری و بروز علائم بالینی بیماری داشته است. در این مطالعه نتایج اثرات بیماریزایی و بروز تلفات ناشی از گونه استرپتوکوکوس به روش داخل صفاقی در ماهی قزل‌آلای رنگین کمان نشان می‌دهد که احتمالاً این سویه از حدت کمتری برخوردار باشد.

در این مطالعه و در نتیجه تزریق داخل صفاقی جدایه استرپتوکوکوس در ماهی قزل‌آلا، ضایعاتی در اندامهای مختلف اعم از کبد، قلب، آبشش، مغز، کلیه، طحال و چشم بروز یافته که نشان از سپتی سمی این باکتری و حضور در اکثر اندامهای داخلی دارد (Kusuda *et al.*, 1999) بطوریکه موجب بروز علائمی نظیر پرخونی سینوزوئیدهای کبدی، به همراه دژنرسانس و نکروز کانونی سلولهای کبدی، پرخونی شدید در بافت پریکارد قلب، پرخونی عروق مغزی همراه با خیز پرده مننژ و پرخونی عروق ناحیه پلی‌مرفیک مخ (که از علائم تیپیک بیماری بشمار می‌رود)، خونریزی در بین لایه‌های سلولی استوانه‌ای و مخروطی شبکیه چشم، اتساع فضای بومن و افزایش شدید ملانوماکروفاژها و دژنرسانس لوله‌های ادراری در بافت کلیه و پرخونی و نکروز دیواره الیپسوئیدهای طحال به همراه افزایش مراکز ملانوماکروفاژی و نیز تورم لایه پایه، پرخونی و چماقی شدن رشته‌های آبشش بوده است که تا حدود زیادی مشابه نتایج سایر محققین در ماهیان مختلف می‌باشد (Kitao, 1993 ;Soltani *et al.*, 2005 ;Roberts, 2001). برای مثال بروز آبسه داخل عضلات بدن به همراه نکروز انعقادی در مرکز آن، پرخونی و خونریزی زیر شبکیه‌ای و هموراژی در حفره پشت چشمی و افزایش ضخامت غشاء پایه کپسول بومن در ماهیان قزل‌آلای مبتلا به فرم طبیعی استرپتوکوکوزیس توسط Eldar و همکاران در سال ۱۹۹۵ گزارش شده است. آنها همچنین از آثار هیستوپاتولوژیک تجربی متعاقب مجاورسازی استرپتوکوکوس اینیایی در ماهی قزل‌آلای رنگین کمان با اشکال مننژیت و پان افتالمیت به همراه سایر علائم فوق‌الذکر نام برده‌اند.

بروز پتشی بر روی آبشش کاذب، پرخونی بالهها، مننژیت، پریتونیت، پریکاردیت، پرخونی شبکه‌های عروق اطراف چشمی، نکروز موضعی در کبد، طحال و کلیه‌ها توسط Roberts در سال ۲۰۰۱ گزارش شده است که مشابه علائم بدست آمده در تحقیق حاضر می‌باشد. با توجه به اطلاعات بدست آمده و مقایسه آن با یافته‌های سایر محققین می‌توان به این نتیجه کلی دست یافت که جدایه استرپتوکوکوس مورد مطالعه می‌تواند بعنوان یک عامل بیماریزای خطرناک در مزارع پرورشی کشور قلمداد شود. بهر حال این جدایه در روش حمام قادر به ایجاد تلفات و ضایعات بافتی در قزل‌آلا طی دو هفته نگردید که احتمالاً ناشی از پاساژهای مکرر بر روی محیطهای مصنوعی باشد. با توجه به بررسی‌های اپیدمیولوژیک بیماری، بررسی بیماریزایی برخی گونه‌های شناخته شده عامل بیماری در مزارع قزل‌آلای کشور (سلطانی و نیکبخت، ۱۳۸۶؛ Soltani *et al.*, 2005,2008) و مطالعات ایمنی‌شناسی انجام شده (سلطانی و همکاران، ۱۳۸۶)، انجام مطالعات بیشتری برای بررسی بیماریزایی سایر جدایه‌های احتمالی درگیر در مزارع پرورش قزل‌آلای کشور ضروری است.

تشکر و قدردانی

از زحمات تکنیسین‌های گروه بهداشت و بیماریهای آبزیان دانشکده دامپزشکی دانشگاه تهران تشکر و قدردانی می‌گردد.

منابع

اخلاقی م. و کشاورز م. ، ۱۳۸۱. وقوع استرپتوکوکوزیس در مزارع پرورش قزل‌آلای استان فارس. مجله تحقیقات دامپزشکی ایران، دوره سوم، شماره دوم، ۱۸۳ تا ۱۸۹.

سلطانی، م. و نیک بخت، غ. ، ۱۳۸۶. استرپتوکوکوزیس/ لاکتوکوکوزیس در مزارع قزل‌آلای ایران. پنجمین گردهمایی دامپزشکان علوم بالینی ایران، اهواز. صفحه ۴.

سلطانی، م. ؛ علیشاهی، م. ؛ خضرایی‌نیا پ. و ستاری، ا. ، ۱۳۸۶. مطالعه برخی پاسخهای ایمنی ماهی قزل‌آلای رنگین کمان به برخی آنتی ژنهای استرپتوکوکوس اینیایی. مجله تحقیقات دامپزشکی، دوره ۶۲ ، شماره ۱، صفحات ۱ تا ۱۰.

Austin, B. and Austin, D.A. , 2007. Bacterial fish pathogens. Disease in farmed and wild fish. Ellis Horwood, Chichester. pp.56-63, 284-287.

Eldar, A. ; Bejerano, Y. ; Livoff, A. ; Horovitc, A. and Bercovier, H. , 1995. Experimental streptococcal meningoencephalitis in cultured fish. Veterinary Microbiology, Vol. 43, pp.33–40.

magiran.com

Kusuda, R. and Salati, F. , 1999. *Enterococcus seriolicida* and *Sterptococcus iniae*. *In*: (eds. P.T.K. Woo and D.W. Bruno) Fish diseases and disorders: Viral, bacterial and fungal infections. CAB International, pp.455-471.

Kang, S.H. ; Shin, G.W. ; Shin, S.J. ; Kim, P. ; Yang, H.H. ; Lee, E.Y. ; Lee, E.G. ; Huh, N.E. ; Ju, O.M. ; Jung, T.S. , 2004. Experimental evaluation of pathogenicity of *Lactococcus garvieae* in black rockfish (*Sebastes schlegeli*). Veterinary Microbiology, Vol. 5, No. 4, pp.387-90.

Kitao, T. , 1993. Streptococcal infection. *In*: (eds. V. Inglis; R.J. Roberts and N.R. Bromage), Bacterial diseases of fish. Blackwell Scientific Publication, Oxford, pp.196–210.

Muzquiz, J.L. ; Royo, F.M. ; Orgega, C. ; Deblas, I.; Ruiz, I. and Alonso, J.L. , 1999. Pathogenicity of streptococcosis in rainbow trout (*O. mykiss*): Dependence on age of diseased fish. Bulletin of the European Association of Fish Pathologists, Vol. 19, pp.114-119.

Roberts, R.J. , 2001. Fish pathology. Bailliere Tindal, London third edition, pp.307-308.

Robinson, J.A. and Meyer, F.P. , 1966. Streptococcal fish pathogen. Journal of Bacteriology, Vol. 92, No. 2, pp. 512.

Romalde, J.L. ; Magarinos, B. and Nunez, S. , 1996. Host range susceptibility of *Enterococcus* sp. strains isolated from diseased turbot: Possible routes of infection .Applied and Environmental Microbiology, Vol. 62, No. 2, pp.607-611.

Romalde, J.L. ; Alicia, E. and Toranzo, A.E. , 1999. Molecular approaches for the study and diagnosis of salmonid streptococcosis. *In*: (ed. C.O. Cuninngham), Molecular diagnosis of salmonid diseases. Kulwer American Publishers, London, UK. pp.211-235.

Soltani, M. ; Jamshidi, S. and Sharifpour, I. , 2005. Streptococcosis caused by *Streptococcus iniae* in farmed rainbow trout (*Onchorhynchus mykiss*) in Iran: Biophysical characteristics and pathogenesis. Bulletin of the European Association of Fish Pathologists, Vol. 25, pp.95-106.

Soltani, M. ; Nikbakht, G. ; Ebrahimzadeh Moussavi, H.A. and Ahmadzadeh, N. , 2008. Epizootic outbreaks of lacotoccosis caused by *Lacotococcus garvieae* in farmed rainbow trout (*Onchorhyncus mykiss*) in Iran. Bulletin of the European Association of Fish Pathologists, Vol. 28, No. 5, pp.209-214.

magiran.com

Experimental pathology of *Streptococcus sp.* in Rainbow Trout, *Onchorhyncus mykiss*

Soltani M.[(1)*] ; Fadaeefard F.[(2)] ; Sharifpour I.[(3)] and Zargar A.[(4)]

msoltani@ut.ac.ir

1,4 - Faculty of Veterinary Medicine, University of Tehran, P.O.Box:14155-6433 Tehran, Iran

2 - Faculty of Veterinary Medicine, Islamic Azad university of Sharhkord, P.O.Box: 166 Sharhkord, Iran

3- Iranian Fisheries Research Organization, P.O.Box: 14155-6116 Tehran, Iran

Received: July 2007 Accepted: December 2008

Keywords: Streptococcus, Rainbow Trout, Experimental Pathogenesis, Histopathology

Abstract

Experimental pathology of *Streptococcus sp.* was studied in Rainbow Trout weighing 18-20 grams each using bath (1.5×10^3, 1.5×10^4, 1.5×10^5, 1.5×10^6, 1.5×10^7, 1.5×10^8 cell/ml for one hour) and intraperitoneal (1.5×10^3, 1.5×10^4, 1.5×10^5, 1.5×10^6, 1.5×10^7, 1.5×10^8 cell/fish) challenges provided at 18°C. Control groups were included by intraperitoneal injection of fish with sterile phosphate buffered saline (0.5 ml/fish) after anesthetizing fish with clove oil (100 mg/l). Six groups consisting of 12 fish each were used. No morbidity or mortality occurred in bath-immersion groups, while mortality occurred in intraperitoneally injected fish 24 hours post-challenge and reached LD_{50} at 1.5×10^8 cell/fish 72 hours post-challenge. The affected fish showed anorexia, darkening of body, exophthalmia, and prolapsed anal abdominal distension. In histo-pathological sections, there were hyperemia and sinusoidal congestion plus necrosis and degeneration of liver hepatocytes. Also, hyperemia in heart tissue, an increase in interstitial tissue plus necrosis of kidney tubular, edema of Bowman capsules together with an increase in melanomacrophage centers of kidney tissues were seen. In addition, congestion of spleen ellipsoids and necrosis of spleen cells were observable. Detachment of basal membrane of secondary lamella with infiltration of inflammatory cells, congestion and edema of menangial layers, hemorrhage in orbital adipose tissue and destruction of eye cornea were also observable.

* Corresponding author