بیماری باکتریایی نکروز حاد هپاتوپانکراس AHPND/EMS (با تاکید بر علایم بیماری و تشخیص)

عقیل دشتیان نسب

adashtiannasab@gmai.com

پژوهشکده میگوی کشور، موسسه تحقیقات علوم شیلاتی کشور، سازمان تحقیقات آموزش و ترویج کشاورزی، بوشهر، ایران.

چکیده

بیماری نکروز حاد هپاتوپانکراس (AHPND) مهمترین بیماری غیرویروسی میگوهای پرورشی است که با خصوصیاتی نظیر تلفات شدید طی ۳۵ روز اول پرورش مشخص می شود. از سال ۲۰۰۹ یک الگوی جدید از تلفات در مزارع پرورش میگوی برخی کشورهای شرق آسیا دیده شده که خیلی سریع در حال گسترش بود و خسارات زیادی به صنعت میگوی این کشورها وارد کرد. این بیماری در سال ۲۰۰۹ در جزیره هاینان در جنوب چین دیده شد، سپس در سال ۲۰۱۰ به ۴ استان‌های دیگر چین گسترش پیدا کرد، در سال ۲۰۱۰ حدود ۱۰۰۰۰۰ هکتار از مزارع پرورشی ویتنام را درگیر کرد، در سال ۲۰۱۱ در مالزی تولید میگوی پرورشی را بیش از ۳۰ درصد کاهش داد، طی سال های ۲۰۱۲ و ۲۰۱۳ تولید میگوی تایلند را از ۶۰۰۰۰۰ تن به ۳۰۰۰۰۰ تن تقلیل داد و در سال ۲۰۱۳ باعث کاهش ۴۵ درصدی میگوی مکزیک شد. این بیماری طی سال های اولیه بروز ۲۰۱۱ تا ۲۰۱۴ باعث کاهش ۲۵ درصدی تولید جهانی میگو شد. از این جهت به تجارت جهانی صنعت میگو خسارات زیادی وارد نموده است. از علایم بالینی این بیماری کم رنگ یا سفید شدن هپاتوپانکراس بدلیل از دست دادن رنگدانه های بافت، کوچک شدن مشخص (گاهی نصف اندازه معمول) هپاتوپانکراس،نرم بودن پوسته میگو و خالی یا نیمه پر بودن روده می توان اشاره کرد، شروع علائم بالینی و مرگ و میر معمولاً در ده روز بعد از ذخیره سازی دیده می شود و در نهایت می توان میگوهای مرده یا در حال مرگ را در کف استخر دید، برای تشخیص بیماری علاوه بر علایم بالینی، نشانه منحصر به فرد لجنی شدن شدید و فساد سلول های اپی تلیال توبول های هپاتوپانکراس تا حد زیادی به تشخیص قطعی بیماری کمک می کند ولی برای کمک به شناسایی مخازن و منابع انتقال بیماری، کیتهای تشخیصی تجاری PCR براساس پرایمرهای طراحی شده موجود می باشد. بیماری نکروز حاد هپاتوپانکراس هم اکنون جزء لیست بیماری های اخطار کردنی سخت پوستان OIE است و کشورهای عضو ملزم به پایش و گزارش آن می باشند.

واژگان کلیدی: نکروز حاد هپاتوپانکراس، علایم بالینی، آسیب شناسی، تشخیص

مقدمه

بیماری ها در آبزی پروری به دو دسته مهم عفونی و غیر عفونی دسته بندی می شوند. بیماری های عفونی را می توان در سه مقوله تقسیم کرد: گروه اول بیماری هایی هستند که از نظر آثار تجاری مهم هستند (جزء لیست OIE) می باشند. این بیماری‌ها توسط یک سری استانداردهای بین المللی کنترل می شوند. برای اینکه یک بیماری جزء این دسته قرار بگیرد بایستی دارای یک سری شرایط و معیارهایی (گسترش شیوع، تلفات، واگیری و ...) باشد (Bondad-Reantaso et al., 2005). گروه دوم، بیماری‌هایی هستند که که به طور پایدار و مستمر گونه های آبزی را در مراکز تکثیر، نرسری‌ها و مزارع پرورش تحت تاثیر قرار

> برای تشخیص بیماری علاوه بر علایم بالینی، نشانه منحصر به فرد لجنی شدن شدید و فساد سلول های اپی تلیال توبول های هپاتوپانکراس تا حد زیادی به تشخیص قطعی بیماری کمک می کند.

می دهند و ممکن است توسط باکتری ها، انگل ها، قارچ ها و ویروس ها ایجاد شوند. علاوه براین موارد، گروه سوم، بیماری های نوپدید هستند، این گروه می توانند شامل بیماری های شناخته شده باشند که در یک جغرافیای جدید بروز می کنند یا بیماری های با اتیولوژی ناشناخته باشند. طبق این دسته بندی بیماری نکروز حاد هپاتوپانکراس که طی سال های اخیر در برخی کشورهای میگوپرور بروز کرده است و از سال ۲۰۱۶ در لیست OIE قرار گرفته است برای کشور ما هرچند که یک بیماری نوپدید هست ولی طبق دستورالعمل OIE بایستی بصورت فعالانه مورد پایش و گزارش قرار بگیرد.

بیماری نکروز حاد هپاتوپانکراس مهمترین بیماری غیرویروسی میگوهای پرورشی است که با خصوصیاتی نظیر تلفات شدید طی ۳۵ روز اول پرورش مشخص می شود، حالت فساد و لجنی شدن سلول های اپی تلیال هپاتوپانکراس در میگوهای بیمار دیده می شود که پس از این علامت معمولاً خواهند مرد. بروز این بیماری برعکس غالب بیماری های میگوهای پرورشی بخاطر گوارش سموم (Pir A, Pir B) تولید شده توسط یک نوع پلاسمید که سویه مشخصی از ویبریو پاراهمولیتیکوس (*Vibrio parahemolitycus*) آن را حمل می کند و در محیط دریا و آب های لب شور موجود است می‌باشد. این پاتوژن می تواند در بدن میگوهای پرورشی، محیط پرورش، رسوبات و سایر ارگانیسم های زنده موجود در محیط پرورش وجود داشته باشد.

جنس ویبریو شامل ۳۰ گونه باکتری است که عموماً برای رشد به نمک طعام نیاز دارند. ویبریوپاراهمولیتیکوس به طور طبیعی در سواحل و خوریات هر دو قسمت بخش استوایی و غیراستوایی کره زمین وجود دارد و تاکنون از آب، رسوبات، نرم تنان، سخت پوستان، ماهیان و سایر جانداران جداسازی شده است، شرایط محیطی شامل دما، شوری، اکسیژن محلول، جریان مد، زئوپلانکتون ها در رشد و زنده مانی این میکروارگانیسم نقش دارند. ژنوم ویبریوپاراهمولیتیکوس شامل چندین دسته ژن است که برای انتقال نیازمند یک انتقال دهنده افقی هستند، برخی از آنها (Tdh,Trh) در انسان ایجاد بیماری می کنند، عامل AHPND گونه ای است که فاقد دسته ژن های فوق الذکر بوده و برای انسان ایجاد بیماری نمی کند.

شبکه آبزی پروری آسیا (NACA) در گزارش فصلی بیماری ها در سال ۲۰۱۴، این بیماری را در لیست گزارش خود آورد و همان سال درخواست داد که در لیست بیماری های اخطارکردنی OIE (سازمان بهداشت جهانی دام) قرار گیرد، ولی کمیسیون استاندارد بیماری های آبزیان OIE براساس شرایط موجود ورود این بیماری به لیست مذکور را مورد تایید قرار نداد. تا اینکه در مارس ۲۰۱۵ دوباره درخواست داده شد که بیماری جزء بیماری های اخطار کردنی سازمان بهداشت جهانی دام قرار گیرد، این بار با تصمیمی که توسط کمیسیون مذکور در ماه می ۲۰۱۵ اخذ شد، موجب شد که بیماری نکروز حاد هپاتوپانکراس از ژانویه ۲۰۱۶ به عنوان یکی از بیماری های اخطار کردنی سخت پوستان در لیست OIE قرار گیرد.

دانش کنونی در مورد عامل بیماری AHPND

عامل ایجادکننده بیماری که در سال ۲۰۱۳ (Tran et al., 2013) کشف شد یک سویه از ویبریو پاراهمولیتیکوس (VPAPHND) است که یک پلاسمید (pAP1) با وزن مولکولی حدود ۶۹ kbp با خود حمل می کند. این پلاسمید شامل دو ژن است که سم تولید می کنند (یکی با وزن مولکولی ۱۲,۷ KD و دیگری ۵۰,۱ KD) که هر دو با همدیگر قادرند موجب بروز بیماری نکروز حاد هپاتوپانکراس در میگو شوند. ژن های PirA/B در پلاسمید برای ایجاد سمیت و تولید پروتیین های سمی در میگو رمزنگاری می شوند که ایجاد AHPND می کنند. این ژن ها مشابه ژن های سمی PirA/B شناخته شده در گونه های فتورابدوس *Photorhabdus spp*. (باکتری گرم منفی، درخشان و میله ای شکل که عضو خانواده انتروباکتریاسه می باشد). در طبیعت گونه های Photorhabdus spp. دارای زندگی اجباری یا نیمه وابسته به نماتود Heterorhabditisspp. می باشند که انگل لارو حشرات هستند. phtorhabdus

بیماری نکروز حاد هپاتوپانکراس مهمترین بیماری غیرویروسی میگوهای پرورشی است که با خصوصیاتی نظیر تلفات شدید طی ۳۵ روز اول پرورش مشخص می شود.

Heterorhabditis دارای گسترش وسیع جغرافیایی بوده که از سال ۱۹۸۰ به طور گسترده برای کنترل حشرات مورد تحقیق قرار گرفته است. خوشبختانه VPAHPND برای سلامت انسان خطری ندارد.

علایم بالینی بیماری

رنگ پریدگی و سفیدرنگ هپاتوپانکراس میگوهای مبتلا، آتروفی (کوچک شدن) بارز در هپاتوپانکراس (تا ٪۵۰)، نرمی پوسته به همراه خالی بودن یا منقطع بودن غذا در روده ها، گاهاً مشاهده نقاط یا رگه های سیاه رنگ در هپاتوپانکراس، سفید شدن مدفوع میگوهای مبتلا به سختی له شدن بافت هپاتوپانکراس به دلیل از دست دادن سلول های چربی بین دو انگشت و همراه با افزایش مرگ میگوها در حین یا پس از پوست اندازی می‌باشد. معمولاً علایم بالینی و مرگ و میر از ۱۰روز پس از ذخیره سازی دیده می شود و عموماً تا ۳۵ روز ادامه می یابد. میگوهای مرده یا در حال مرگ بر خلاف اکثر بیماری ها که در کناره های استخر دیده می شوند، در کف استخر هستند لذا تلفات کمتر دیده می شوند.

شکل ۱. کوچک و سفید شدن هپاتوپانکراس در میگوی مبتلا نسبت به هپاتوپانکراس میگوی سالم (تصویر سمت راست)، علاوه بر رنگ پریدگی و کوچک شدن هپاتوپانکراس، خالی بودن روده میگوی مبتلا (سمت چپ) به خوبی نشان داده شده است.

همانطور که ملاحظه می شود علایم بالینی بیماری منحصر به دستگاه گوارش میگوهای مبتلا بوده و در سایر بافت ها علایم مشخصه ای دیده نمی شود.

علایم آسیب شناسی بیماری

علایم آسیب شناسی نیز مثل علایم بالینی منحصر به دستگاه گوارشی میگوها و حتی اختصاصی تر و فقط منحصر به بافت هپاتوپانکراس است و درگیری در سایر ارگان ها دیده نمی شود، لذا به دلیل وجود علایم آسیب شناسی در این بافت نام اختصاصی بیماری سندروم نکروز حاد هپاتوپانکراس(AHPNS) می باشد که دارای ۳ فاز یا مرحله تشخیص داده شده است (Flegel, 2012) .

در مرحله اول یا فاز اول بیماری، تغییرات فاسد شونده و نکروز حاد بافت هپاتوپانکراس،کاهش فعالیت میتوزی در سلول های زایای E (Emberionic Cell)، تخریب عملکردی سلول های B,F,R)-F-cell (fibrillar), B-cell (blister-like), R-cell (resorptive، تخریب سلولهای اپی تلیال هپاتوپانکراس که باعث گسستن و جدا شدن دیده می شود. در مرحله دوم یا فاز دوم بیماری، پاسخ التهابی مشخص (نفوذ هموسیت ها) دیده می شود و در مرحله سوم یا فاز سوم بیماری، عفونت ثانویه باکتریایی نیز به مجموعه علایم آسیب شناسی افزوده خواهد شد (شکل های شماره ۲). پس از تخریب بافتی و عملکردی بافت هپاتوپانکراس و نفوذ سلول های خونی در بافت مذکور محیط بسیار مناسبی جهت رشد باکتری های مختلف در هپاتوپانکراس ایجاد می شود که باعث لجنی شدن این بافت می گردد.

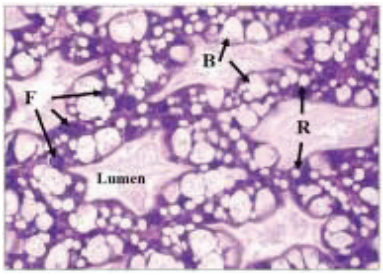

۱

۲

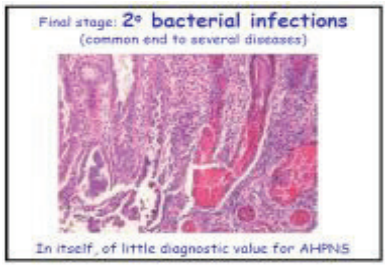

۳

شکل ۲. سلول های عملکردی در یک بافت نرمال هپاتوپانکراس نمایش داده شده است (شکل شماره ۱). نکروز بافت هپاتوپانکراس و لجنی شدن آن، سلولهای عملکردی در لوبول مشخص شده دیده نمی شود (شکل شماره ۲). هجوم باکتریهای فرصت طلب به بافت هپاتوپانکراس، پس از آلودگی با بیماری EMS (شکل شماره ۳)

میزبانها و توزیع جغرافیایی AHPND

بیماری نکروز حاد هپاتوپانکراس اولین بار در سال ۲۰۰۹ در چین مشاهده شد (بیماری مرگ پنهان خوانده می شد)، سپس در سال ۲۰۱۱ در ویتنام ثبت

شد و در همان سال در مالزی و یکسال بعد در تایلند گزارش شد و در سال ۲۰۱۳ از میگوهای پرورشی در مکزیک جداسازی شد، در سال ۲۰۱۵ هم از فیلیپین این بیماری گزارش شد (Tran et al., 2013; Joshi et al., 2014; Soto- Rodriguez et al., 2015; Dabu et al., 2015; dela Peña et al., 2015). حدس زده می شود در سایر کشورهای میگوپرور هم وجود داشته باشد ولی تاکنون گزارش نشده است. این بیماری تاکنون بیشتر از میگوهای سفید غربی گزارش شده ولی در میگوهای منودون و چینی هم دیده شده است (Jushi et al., 2014).

روشهای تشخیص بیماری AHPND

براساس علایم بالینی در میگوهای پرورشی، خالی بودن معده و روده، رنگ پریدگی و چروکیدگی هپاتوپانکراس، مرگ و میر میگوها در ابتدای ذخیره سازی تا حدود ۳۵ روز پس از ذخیره سازی پست لاروها، می تواند ما را به بروز این بیماری مشکوک کند، البته علایم مشابه در سایر بیماری ها هم ممکن است اتفاق بیفتد که برای تایید بیماری آزمایشات بافت شناسی بسیار موثر است، عارضه مهم و منحصر بفرد فساد و لجنی شدن شدید سلولهای اپی تلیال توبولهای هپاتوپانکراس تا حد زیادی به تشخیص قطعی بیماری کمک می کند.

برای کمک به شناسایی مخازن و منابع انتقال بیماری، ۲ کیت تشخیصی تجاری PCR براساس پرایمرهای طراحی شده با عناوین AP1 و AP2 توسط ناکا (NACA) در دسامبر ۲۰۱۳ معرفی شد که کمی بعدتر هم به روز رسانی شده است. پرایمر AP2 با ۳ درصد مثبت کاذب نتایج بهتری نسبت به AP1 نشان می دهد، به جز این نقص و ضعف در نشان دادن نتایج مثبت کاذب، روش استفاده شده به طور موفقیت آمیزی شیوع VPAHPND را در مولدین و غذای زنده (کرم‌های پلی کت و صدف‌ها) در استخرهای تولید مولدین و همچنین پست لاروهای ذخیره سازی شده در استخرهای پرورشی مشخص می کرد. در بررسی ها و پایش عامل AHPND در تایلند، مدارکی از آلودگی پست لاروهای عاری از بیماری (SPF) پس از ذخیره سازی در استخرهای پرورشی مشاهده شد که این مورد نشان دهنده عدم رعایت بیوسکیوریتی مناسب در استخرهای پرورشی بود.

برای غلبه بر مشکل مثبت کاذب در نتایج PCR، یک روش تشخیصی بهبود یافته PCR به نام AP3 براساس کشف ۲ ژن عامل توکسین AHPND و با استفاده از توالی ژن توکسین کوچکتر KD ۱۲.۷ تولید شده است. روش AP3 که در وب سایت ناکا (NACA) در ژوئن ۲۰۱۴ بارگذاری شد، در ۱۰۴ مورد جدایه باکتریایی هیچ نتایج مثبت یا منفی کاذبی نداشته است. با توجه به اینکه روش های AP1- AP3 برای تشخیص VPAHPND، PCR یک مرحله ای هستند، لذا نمونه هایی که دارای بار آلودگی کمی هستند را بخوبی تشخیص نمی دهند، برای رفع این معضل یک مرحله غنی سازی با محیط کشت باکتریایی به مدت ۴ ساعت قبل از PCR لازم است.

برای رفع مشکل نمونه هایی که قابلیت غنی سازی و کشت باکتریایی ندارند (مثل نمونه هایی که در الکل ذخیره سازی شده اند) یک روش Nested-PCR یا دومرحله ای به نام AP4 ایجاد شده که توسط ناکا در ۲۰ فوریه ۲۰۱۵ خبررسانی شده است. هدف این روش توالی کل زنجیره ژن توکسین کوچکتر KD ۱۲.۷ و ۷۰٪ زنجیره ژن توکسین بزرگ می باشد که نتایج آن با ۱۰۴ نمونه مثبت و منفی آزمایش شده با AP3، دار۱۰۰ درصد یکی بوده است. این روش ۱۰۰ برابر حساسیت بیشتری نسبت به روش تشخیصی قبلی دارد و نمونه های با کمتر از ۱۰۰ فیکوگرم DNA را تشخیص می دهد. آین آزمایشات توسط شرکت دانش بنیان Centex و با همکاری دانشگاه Sakarindrwirote در بانکوک انجام شده است.

یکسری آنتی بادی هایی نیز علیه سم AHPND تولید شده که برای تشخیص از روش الیزا (ELISA) استفاده می شوند، این روش اجازه خواهد داد که میزان کمی توکسین AHPND در غذا و محیط توسط آزمایشگاه تشخیص داده شود، از این روش برای تعیین پیشرفت درمان و همچنین ایجاد مولدین مقاوم به بیماری می توان استفاده کرد.

یکسری آنتی بادی هایی نیز علیه سم AHPND تولید شده که برای تشخیص از روش الیزا (ELISA) استفاده می شوند، این روش اجازه خواهد داد که میزان کمی توکسین AHPND در غذا و محیط توسط آزمایشگاه تشخیص داده شود.

فهرست منابع

۱. دشتیان نسب ع، غریبی ق. ۱۳۹۵. معرفی مرگ زودرس میگو. مجله میگو و سخت پوستان. سال اول شماره اول. ص ۳۷-۳۲.

2. Bondad-Reantaso, M.G., R.P. Subasinghe, J.R. Arthur, K. Ogawa, S. Chinabut, R. Adlard, Tan, Zilong, and M. Shariff. 2005. Disease and health management in Asian aquaculture. Veterinary Parasitology 132: 249- 272.

3. Dabu, I.M., J.J. Lim, P.M.T. Arabit, S.J.A.B. Orense, J.A. Tabardillo Jr, V.E. Corre Jr., and M.B.B. Maningas. 2015. The first record of acute hepatopancreatic necrosis disease in the Philippines. Aquacult. Res. 1–8

4. dela Peña, L.D., N.A.R. Cabillon, D.D. Catedral, E.C. Amar, R.C. Usero, W.D. Monotilla, A.T. Calpe, D.D.G. Fernandez, and C.P. Saloma. 2015. Acute hepatopancreatic necrosis disease (AHPND) outbreak in the Penaeus vannamei and P. monodon cultured in the Philippines. Dis. Aquat. Org., 116:251- 254.

5. Flegel, T.W. 2012. Historic emergence, impact and current status of shrimp pathogens in Asia. Journal of Invertebrate Pathology 110:166- 173.

6. Joshi, J., J. Srisala, V.H. Truong, I.T. Chen, B. Nuangsaeng, O. Suthienkul, C.F. Lo, T.W. Flegel, K. Sritunyalucksana, and S. Thitamadee. 2014. Variation in Vibrio parahaemolyticus isolates from a single Thai shrimp farm experiencing an outbreak of acute hepatopancreatic necrosis disease (AHPND). Aquaculture, 428–429: 297- 302.

7. Lightner, D.V., 2013. EMS—The Perfect Killer—A Webinar. On December 10, 2013, from Vietnam, the Global Aquaculture Alliance (GAA)

8. Lightner, DV, Redman, RM, Pantoja, CR, Noble, BI, Tran, L. 2012. Early mortality syndrome affects shrimp in Asia. Global Aquaculture Advocate, January/ February 2012:40.

9. NACA-FAO 2012. Asia Pacific Emergency Regional Consultation on the Emerging Shrimp Disease:Early Mortality Syndrome (EMS) / Acute Hepatopancreatic Necrosis Syndrome (AHPNS) (Asia and Pacific Region), 910- Aug. 2012. NACA, Bangkok, Thailand.

10. Soto-Rodriguez S.A., B. Gomez-Gil, R. Lozano- Olvera, M. Betancourt-Lozano, M.S. Morales-Covarrubias. 2015. Field and experimental evidence of Vibrio parahaemolyticus as the causative agent of acute hepatopancreatic necrosis disease (AHPND) of cultured shrimp (Litopenaeus vannamei) in north-western Mexico. Appl Environ Microbiol 81:1689–1699.

11. Tran L., Nunan L, Redman R M., Mohney L. L., Pantoja C. R., Fitzsimmons K., Lightner D. V., 2013. Determination of the infectious nature of the agent of acute hepatopancreatic necrosis syndrome affecting penaeid shrimp. DISEASES OF AQUATIC ORGANISMS. Vol. 105: 45–55, 2013. doi: 10.3354/dao02621